

Esofagite Dissecans Superficialis

Figueiredo P., Pinto-Marques P., Freitas J.

Serviço de Gastrenterologia, Hospital Garcia de Orta

Mulher, 58 A, leucodérmica, cozinheira

Motivo consulta: **Disfagia**

Antecedentes pessoais:

- HTA – medicada com Losartan+HCTZ

Endoscopias digestivas altas **prévias**

esofagite grau 4 “esófago em papiro”

→ IBP

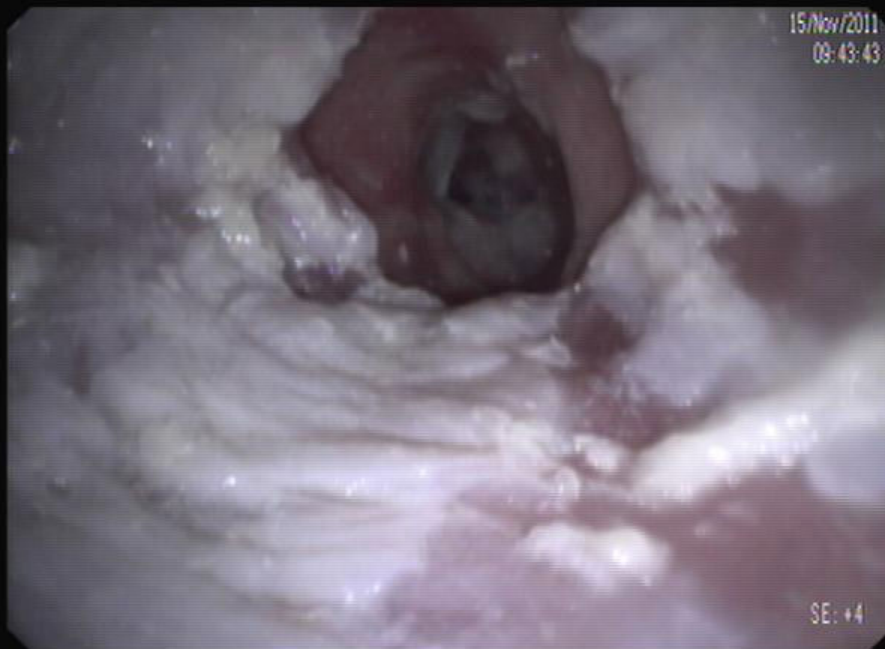.. Agravamento queixas

Consulta de Gastrenterologia

→ IBP bid

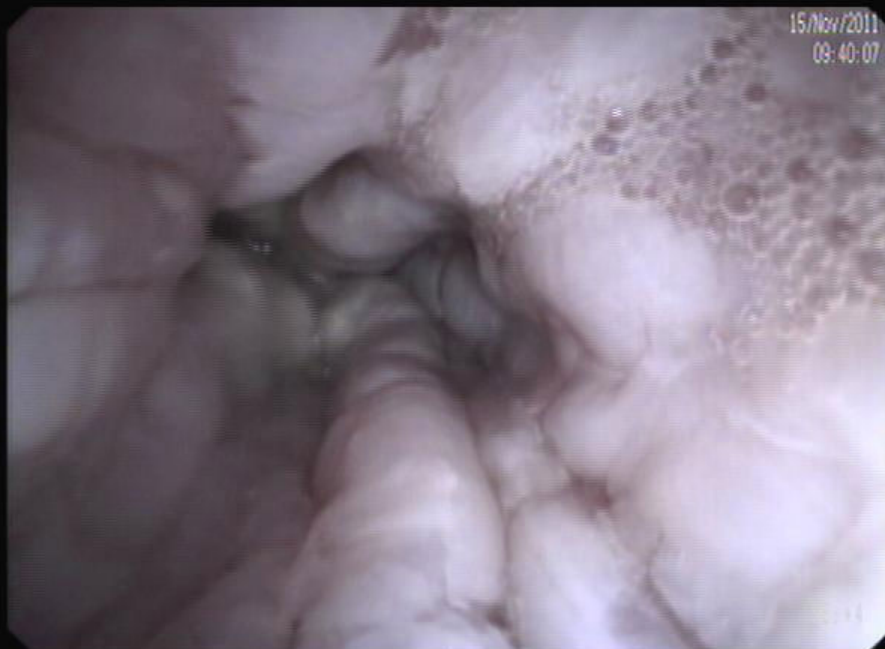.. Disfagia e odinofagia

15/Nov/2011
09:43:43



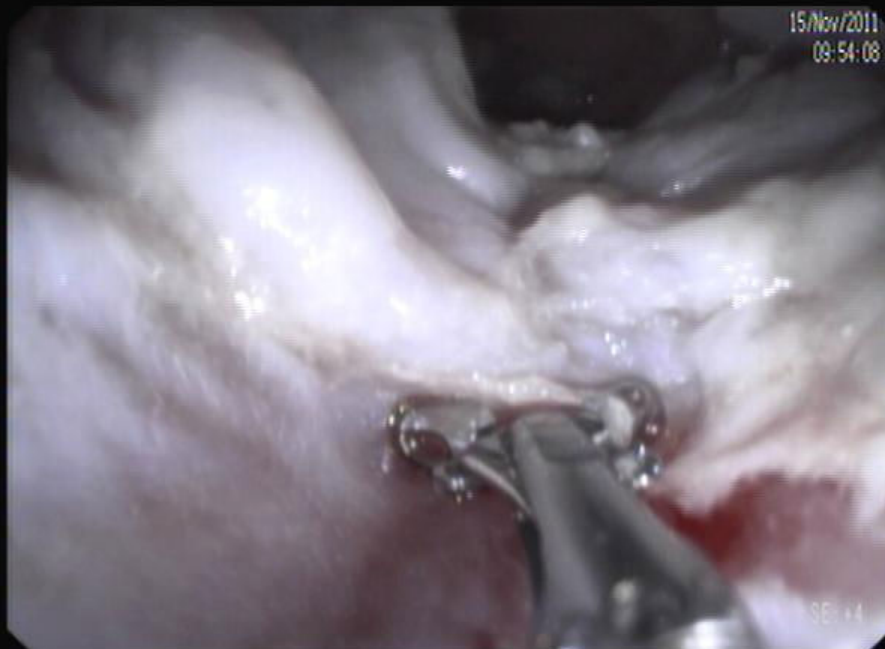SE: +4

15/Nov/2011
09:40:07



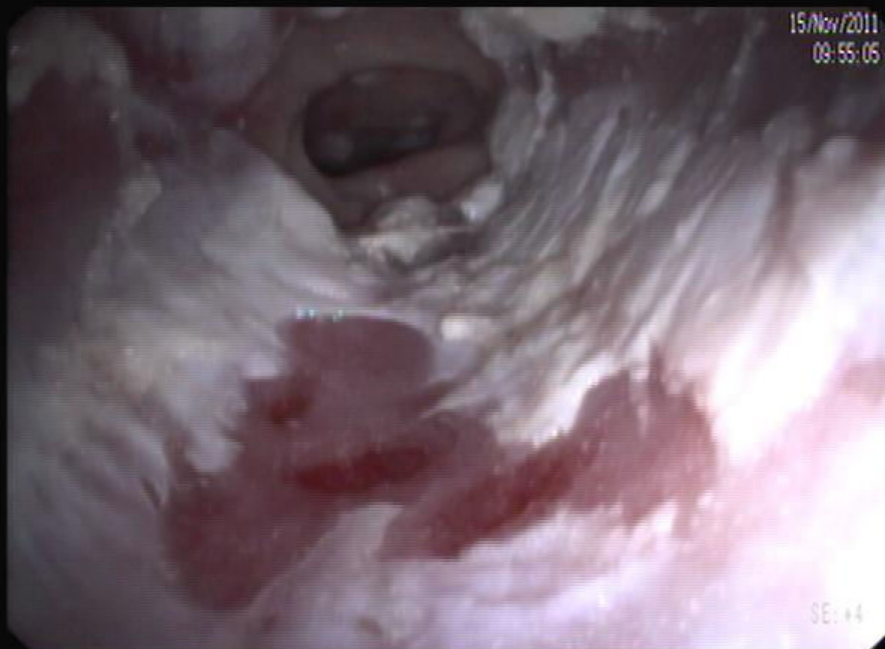
SE: +4

15/Nov/2011
09:54:08



SE: +4

15/Nov/2011
09:55:05



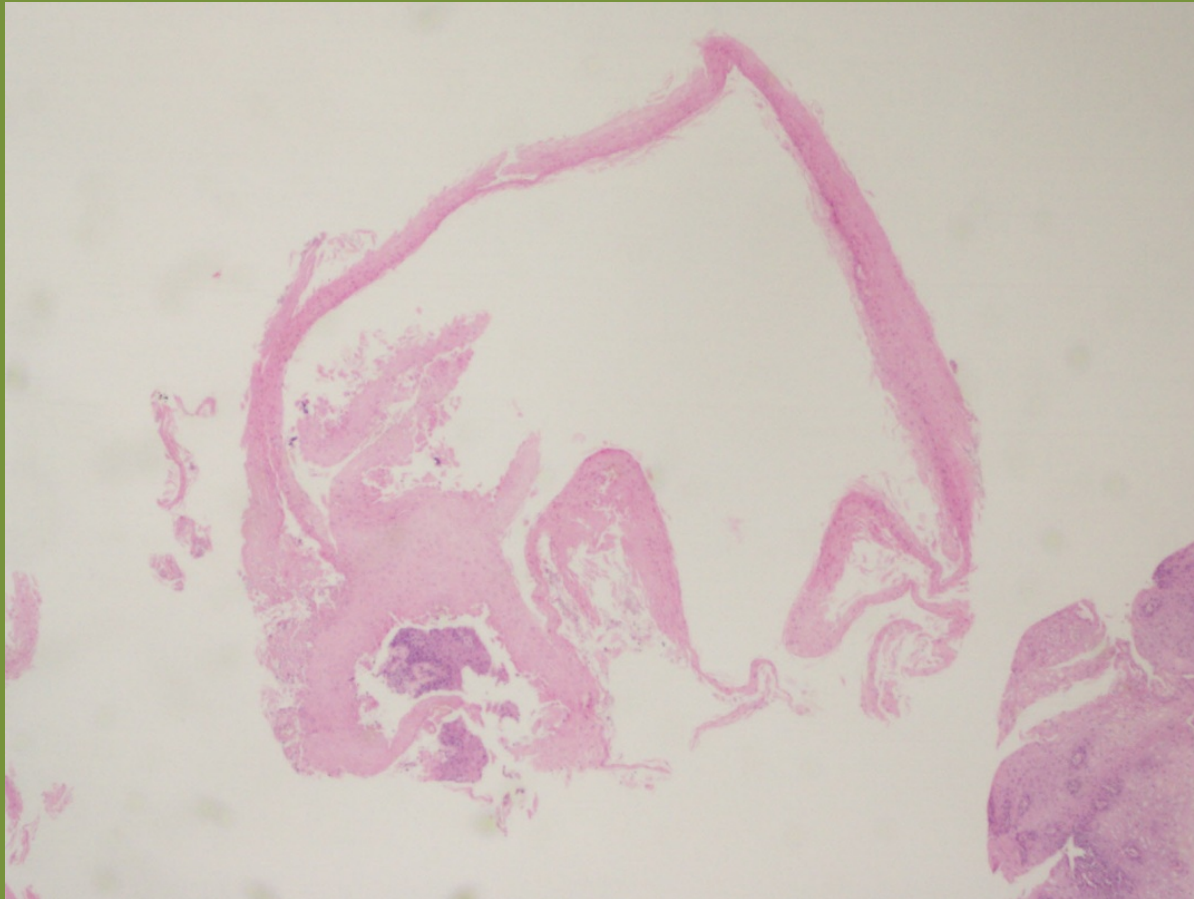
SE: +4

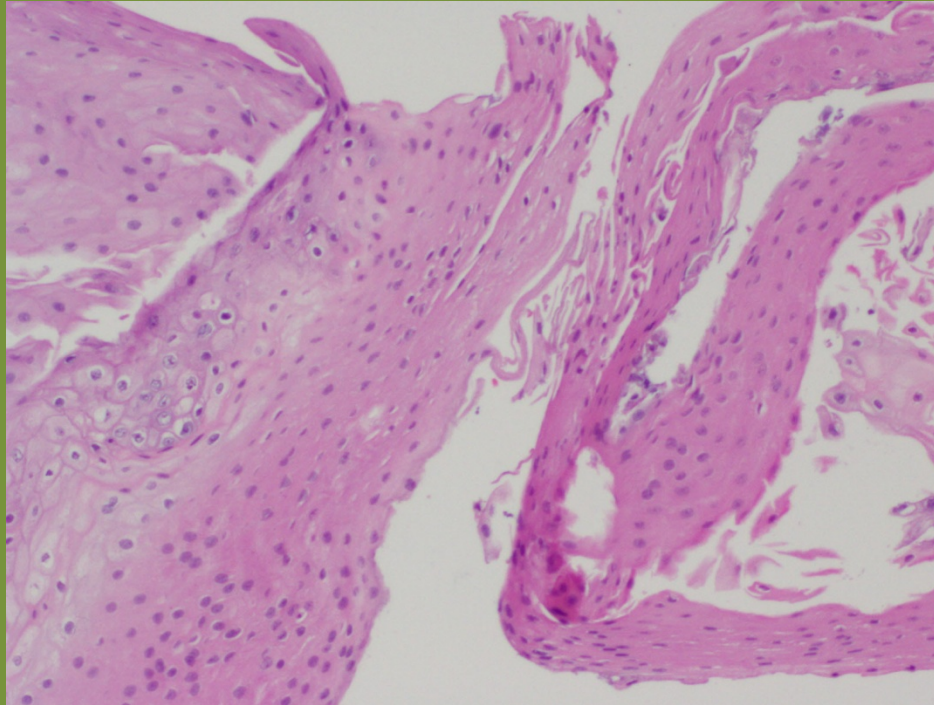
Estudo

Sem elevação parâmetros inflamatórios

Infecção VIH ½ negativos

IgA anti-transglutaminase tecidual negativa





Esofagite crônica ligeira

Fragmentos de epitélio pavimento-celular descamado com paraqueratose

Ausência de microorganismos, nomeadamente fungos

Esofagite dissecans superficialis

1ª descrição em 1892; pouco reconhecida e reportada

Associada a: Ingestão de bebidas quentes, bifosfonados, AINES, tabagismo, acalásia, prurigo nodularis e dermatoses bulhosas, doença celíaca, lesão iatrogénica esofágica (laqueação, escleroterapia e dilatação), imunossupressão, doentes acamados ...

Patogenia: padrão de resposta comum a ≠ estímulos Vs alergia

Tratamento: Inibidor de bomba de prótons + suspensão de fármacos

Esofagite dissecans superficialis

