

ANGIOLIPOMA DO CÓLON

Magalhães-Costa P., Lebre L., Chagas C.
 Hospital Egas Moniz – Centro Hospitalar de Lisboa Ocidental

O angioliopoma é uma **lesão benigna** frequentemente encontrada no tecido celular subcutâneo, no entanto, raramente é encontrada no tubo digestivo.

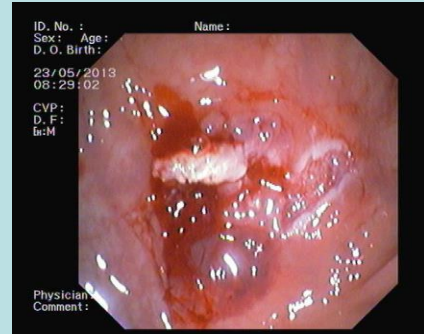
Constitui < 1% das lesões benignas encontradas no cólon.

O diagnóstico é histológico, sendo constituído por tecido adiposo e vasos sanguíneos.

A lesão pode ainda ser subclassificada como do tipo lipomatoso ou angiomatoso de acordo com a proporção de tecido dominante encontrado.

Endoscopicamente pode apresentar-se como uma **lesão polipóide ou plana**.

Até à data encontramos apenas 6 casos de angioliopomas cólicos descritos na literatura.



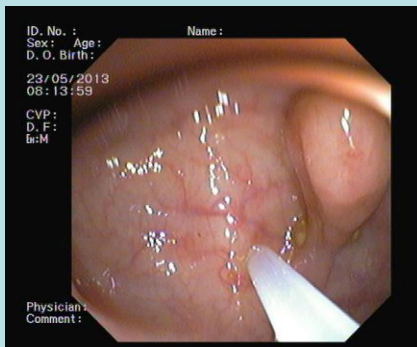
Após o procedimento verificou-se hemorragia imediata, em toalha, que foi prontamente controlada com recurso a injeção de adrenalina 1:10.000

Mulher, 65 anos

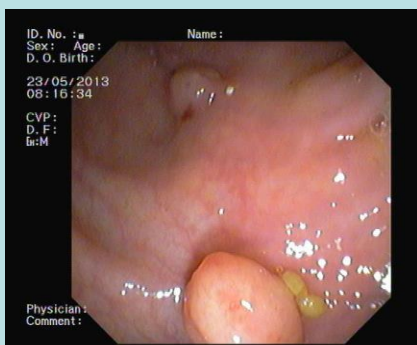
Sem antecedentes patológicos de relevo.

Referenciada para Colonoscopia Total no contexto de Rastreio do Cancro Colorrectal.

COLONOSCOPIA TOTAL



No cólon sigmóide, em zona angulada, observa-se pólipio pediculado, acesso difícil, com 10 mm, excisado com ansa diatérmica, totalmente recuperado.



A análise histológica do pólipio revelaria: “formação polipóide revestida por mucosa sem alterações, com estroma fibro-adiposo com predomínio de vasos ectasiados muitos deles com parede espessa, compatível com angioliopoma do cólon, de tipo angiomatoso”.

1. Chen Y-Y, Sook M-S. Preoperative diagnosis of colonic angioliopoma: a case report. *World J Gastroenterol*. 2009; Aug 28;11(32):5087-9088.
 2. Okuyama T, Yoshida M, Watanabe M, Kinoshita Y, Harada Y. Angioliopoma of the colon diagnosed after endoscopic resection. *Gastrointest Endosc*. 2002; May;55(5):748-750.
 3. Kato K, Matsuda M, Onodera K, Sakata H, Kobayashi T, Kasai S. Angioliopoma of the colon with right lower quadrant abdominal pain. *Dig Surg*. 1999;16(2):441-444.